

Paraparesia espástica tropical, artropatía inflamatoria crónica, lesión cerebral y carcinoma de vejiga en una paciente con HTLV-I

Tomás Zamora, Joseph Szocs Nemeth, Vladimir Zaninovic

RESUMEN

Se informa el caso de una mujer de 39 años con paraparesia espástica tropical (PET) o mielopatía asociada al HTLV-I (HAM), artropatía inflamatoria crónica, lesión cerebral inespecífica y carcinoma de vejiga. No hay evidencia publicada de esta cuádruple asociación en un mismo paciente

Es muy posible que deban concurrir diferentes cofactores, no todos bien identificados, para que se manifiesten los diversos síndromes hasta ahora asociados al HTLV-I. (Acta Neurol Colomb 2002; 18: 66-68).

SUMMARY

A case is informed of a 39 year old woman having tropical spastic paraparesis (PET) or mielopathy associated to HTLV-I (HAM), chronic inflammatory arthropathy, an unspecified brain injury and a bladder carcinoma. There is no published evidence of this quadruple association in one single patient.

It is possible that different factors have to concur, not all of them well identified, in order for the different syndromes associated until now with HTLV-I to manifest themselves. (Acta Neurol Colomb 2002; 18: 66-68).

INTRODUCCIÓN

Los primeros casos de mielopatía asociados con el HTLV-I fueron informados en Martinica (1), en Colombia en la costa sur del Pacífico (2) y en el sur de Japón (3). Se sabe que la mielopatía asociada con el HTLV-I muestra una distribución geográfica similar a la leucemia linfomatososa de células T del adulto (ATLL) (4, 5). La artropatía inflamatoria crónica asociada con el HTLV-I es parte del cuadro clínico producido por el HTLV-I. Las publicaciones mostraron que los pacientes HTLV-I seropositivos especialmente en los trópicos, desarrollaron un trastorno neurológico con dificultad para caminar, y signos de piramidalismo al cual se denominó paraparesia espástica.

Actualmente se conoce que la paraparesia espástica asociada con el HTLV-I, no sólo se presenta en zonas tropicales, sino también en regiones subtropicales, como Japón (3) y Chile (6). Esta paciente desarrolló un trastorno motor espástico progresivo crónico de los miembros inferiores, una artropatía atribuida al HTLV-I, una lesión extensa no vascular del sistema nervioso central (SNC) y un carcinoma de vejiga

CASO CLÍNICO

Paciente de 39 años de edad, admitida en el Hospital Universitario San José de Popayán, sin antecedentes de hipertensión arterial, cardioembolismo, artritis, convulsiones ni fenómenos de trombosis arterial o venosa. La paciente tenía antecedentes de promiscuidad sexual durante su permanencia en el puerto de Tumaco, región endémica de la PET asociada con el HTLV-I.

La historia neurológica se inició cinco años antes con dificultad lentamente progresiva para caminar. El examen neurológico mostró un examen mental normal. Los pares craneanos fueron normales. La marcha era espástica con hiperreflexia, clonus y signo de Babinski bilateral. Existía hipertonía muscular con signo de la navaja. La fuerza proximal en los miembros inferiores estaba disminuida en un 75%. Estos síntomas fueron de evolución lenta y progresiva.

A los 17 meses de haber consultado (40,5 años) presentó edema y dolor en las articulaciones de manos y rodillas. Se diagnosticó artritis y se controló parcialmente con antiinflamatorios no esteroideos.

Más tarde presentó convulsiones tonicoclónicas generalizadas que se prolongaron por varias horas sin recuperación de la conciencia, motivo por el cual se diagnosticó *status epilepticus*. No había historia de trauma craneoencefálico antiguo ni reciente.

Cinco años después presentó síntomas y signos de compromiso del tracto urinario inferior por lo cual fue hospitalizada, y se confirmó el diagnóstico de carcinoma de vejiga.

Datos de laboratorio

LCR: células eritrocitarias 10, linfocitos 2. Proteínas: 11.5 g. Glucorraquia: 65 mg. Prueba de látex RA: 1/160 y 1/120. Anticuerpos antinucleares (ANA): negativo. Serología VDRL: negativa. FTA-Abs: no reactivo. Anticuerpos para HTLV-I: positivo en sangre y en LCR. VIH: negativo en 1987 y 1994. VSG: 18 mm. En una hora. Tiem-

po de protrombina y tiempo parcial de tromboplastina: Rangos normales. Recuento de plaquetas: 220.000

Estudios imagenológicos

Rayos X de tórax normal. TAC de cráneo: sistema ventricular normal. En la región parasagital de la convejidad izquierda, en la región subcortical se observó una zona extensa hipodensada inespecífica la cual no absorbió el medio de contraste (Figura 1). Eco. Triplex de vasos supraaórticos: flujo normal, no placas ateromatosas ni trombosis. Ecografía abdominal: trombos en la vejiga. Anatomía patológica de pieza quirúrgica por intervención urológica: carcinoma de células escamosas de vejiga.

EVOLUCIÓN

La paciente presentó signos y síntomas progresivos de la mielopatía, con un síndrome piramidal

típico. La artritis inflamatoria fue RA positiva y se controló parcialmente. En 1987 una TAC cerebral simple y contrastada mostró una lesión hipodensada en la convejidad izquierda que se consideró inespecífica. En 1989 una nueva TAC mostró iguales hallazgos. Las convulsiones se controlaron con anticonvulsivantes. En agosto de 1994 se llevó a cirugía. En 1995 no regresó a control y falleció en su casa.

DISCUSIÓN

Se presenta el caso de una paciente con HTLV-I en sangre y en LCR, que tuvo una paraparesia espástica de más de cinco años, tiempo durante el cual evolucionó con manifestaciones clínicas de artropatía inflamatoria, de lesión cerebral y finalmente de carcinoma de vejiga. No se encontraron factores de riesgo para enfermedad cerebrovascular. La TAC de cráneo mostró en dos oportunidades hallazgos iguales con características que no sugirieron infarto cerebral isquémico ni lacunar; el eco triplex de vasos supraaórticos no mostró hallazgos que expliquen infarto cerebral. Los estudios en busca de vasculitis autoinmune o infecciosa fueron negativos.

El HTLV-I ha sido aislado en pacientes con PET en la sangre y en LCR con trastornos linfomatomatopoyéticos, e histiocitoma fibroso maligno (7) y con púrpura trombocitopénica (8). También se ha asociado la leucemia-linfoma de células T con el virus linfotrópico tipo I de células T (9).

La artritis y la mielopatía son trastornos comunes atribuidos a la infección por HTLV-I pero la manifestación de lesión del SNC no ha sido descrita. Las dos imágenes obtenidas mediante escanografía cerebral muestran lesión cerebral extensa. La lesión cerebral con con-

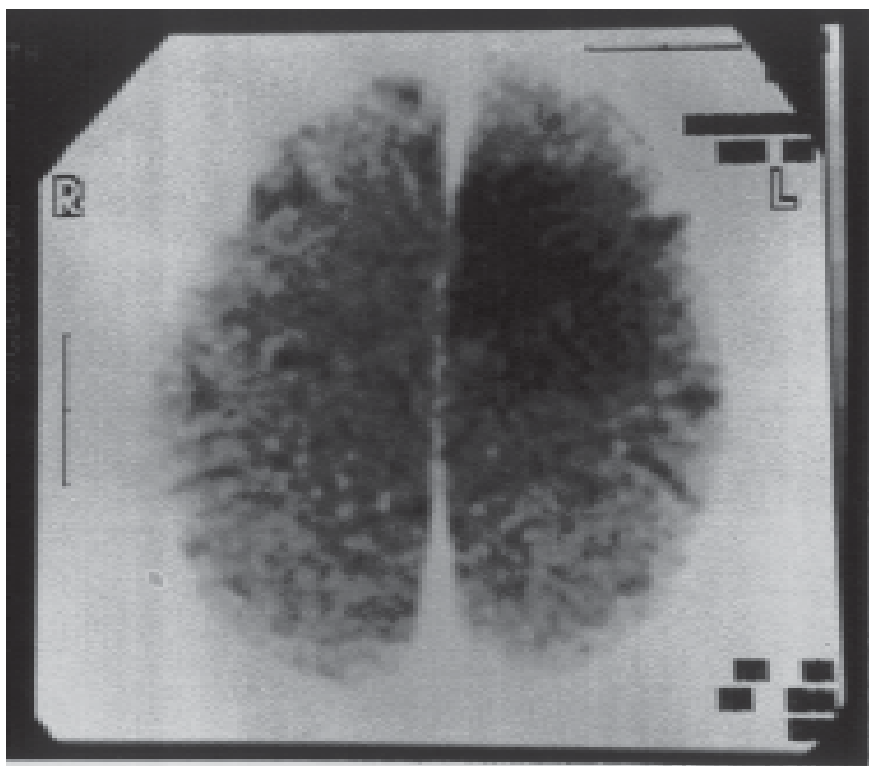


Figura 1. TAC del cerebro que demuestra lesión hipodensa parietal izquierda. Su aspecto no se modificó en dos años.

vulsiones generadas en una lesión parasagital izquierda podrían ser explicadas por efectos del HTLV-I. Se han descrito dermatitis infectiva (10), crioglobulinemia (11), vasculitis (12), linfoma cutáneo de células T (13). Creemos que el cuadro patológico cerebral podría considerarse relacionado con la infección por HTLV-I.

Con respecto al carcinoma de vejiga, existen estudios epidemiológicos que demuestran una alta frecuencia de HTLV-1 positivo en pacientes de una misma edad y sexo con carcinoma (14), sin que exista neta demostración de inclusiones virales en los tejidos examinados.

CONCLUSIONES

El HTLV-I ha sido asociado con 61 enfermedades y síndromes (15). Se encuentra diseminado en distintas zonas y regiones del universo; en Colombia se ha informado en la costa del Pacífico y en indígenas de los Andes y del Amazonas (16).

La coexistencia de mielopatía, lesión cerebral inespecífica, artropatía y la lesión carcinomatosa de la vejiga no ha sido descrita en la literatura mundial. Es necesario investigar los factores ambientales como posibles cofactores que produzcan un trastorno inmunológico

que causen las diferentes enfermedades y síndromes asociados con el HTLV-I.

REFERENCIAS

1. **Gessain A, Barin F, Vernant JC, et al.** Antibodies to human T-lymphotropic virus type-I in patients with tropical spastic paraparesis. *Lancet* 1985; **ii**: 407.
2. **Rodgers-Johnson P, Gajdusek DC, Morgan OS, Zaninovic V, Sarin PS, Graham DS.** HTLV-I and HTLV-2 antibodies and tropical spastic paraparesis. *Lancet* 1985; **2**: 1247-1248.
3. **Osame M, Usuku H, Izumo S, et al.** HTLV-I associated myelopathy: a new clinical entity. *Lancet* 1986; **ii**: 1031.
4. **Saarloos M, Koenig E, Spear G.** Elevated levels of iC3b and C4d, but not Bb complement fragments from plasma of persons infected with human T-cell leukemia virus (HTLV) with HTLV-I associated myelopathy/tropical spastic paraparesis. *J Infect Dis* 1995; **172**: 1095-1097.
5. **Williams AE, Fang CT, Slamon DJ, et al.** Seroprevalence and epidemiological correlate of HTLV-I. *Science* 1988; **240**: 643-646.
6. **Cartier-Rovirosa L, Mora C, Araya F, et al.** HTLV-I positive spastic paraparesis in a temperate zone. *Lancet* 1989; **1**: 556-557.
7. **Lee J, Edward P, et al.** T-cell lymphoma, tropical spastic paraparesis and malignant fibrosis histiocytoma in a patient with human T-cell lymphotropic virus type I. *Ann Intern Med* 1989; **110**: 239-241.
8. **Dixon A, Komock D, Nakamuca I,**

- et al.** Trombotic-trombocytopenic purpura and human T-cell lymphotropic virus type I. *Ann Intern Med* 1989; **110**: 93-94.
9. **Ratner L, Poiesz B.** Leukemias associated with human T-cell lymphotropic virus type I in non endemic region. *Medicine* 1988; **67**: 401-422.
10. **Lagrenade L, Hanchard B, Fletcher V, et al.** Infective dermatitis of Jamaica's children: marker for HTLV-I infection. *Lancet* 1990; **336**: 1345-1347.
11. **Perl A, Gerevic PD, Condeemi JJ, et al.** Antibodies and retroviral proteins and reverse transcriptase activity in patients with essential cryoglobulinemia. *Arthritis Rheum* 1991; **34**: 1313-1318.
12. **Vernant JC, Buissonn GG, Sobesky G, et al.** Can HTLV-I lead to immunological disease? *Lancet* 1987; **2**: 404-405.
13. **Poiesz B, Dube D, Dube S, Love J, et al.** HTLV-II associated cutaneous T-cell lymphoma in patient with HIV infection. *N Engl J Med* 2000; **342**: 930-936.
14. **Asou N, Kumagai T, Uekihara S, et al.** HTLV-I seroprevalence in patients with malignancy. *Cancer* 1986; **58**: 903-907.
15. **Zaninovic V, de Castro-Costa CM (eds.)** La PET/HAM. La Paraparesia Espástica Tropical o Mielopatía Asociada con el HTLV-I. Cali; Fundación MAR, 1998. 139 pp.
16. **Zamora T, Zaninovic V, Kajiwara M, Komoda H, et al.** Antibody to HTLV-I in indigenous inhabitants of the Andes and Amazon regions in Colombia. *Jpn J Cancer Res* 1990; **81**: 715-719.